Lane Medical Library

Aus der Kgl. Psychiatrischen Universitätsklinik in Königsberg i. Pr.
(Direktor: Prof. Dr. E. Meyer.)

Zur
Kenntnis der Erythromelalgie.

STANFORD UNIVERSITY LIBRARY
JUL 23 1917

Inaugural-Dissertation

der

medizinischen Fakultät

der

Albertus-Universität zu Königsberg i. Pr.

zur

Erlangung der Doktorwürde

in der

Medizin, Chirurgie und Geburtshilfe

vorgelegt von

Max Schirmacher
aus Palmnicken.

Berlin 1913.
Druck von L. Schumacher, N. 4.

Gedruckt mit Genehmigung der medizinischen Fakultät
der Albertus-Universität zu Königsberg i. Pr.

Referent: Prof. Dr. E. Meyer.

Vasomotorisch-trophische Störungen sind nicht nur ungemein häufige Begleitsymptome der Erkrankung des Gefässsystems, sie finden sich vielmehr auch nahezu regelmässig, wenn auch verschieden nach Art und Ausdehnung bei fast allen funktionellen Neurosen, bei vielen Geisteskrankheiten, in Sonderheit der Dementia praecox, und bei zahlreichen organischen Erkrankungen des peripheren und zentralen Nervensystems. Um so auffälliger ist die Seltenheit des Vorkommens von vasomotorisch-trophischen Störungen als selbständiges Krankheitsbild. Immerhin ist es mit der Zeit gelungen, eine Reihe von selbständigen vasomotorisch-trophischen Erkrankungen herauszuschälen, die man unter dem Namen „Vasomotorisch-trophische Neurosen" zusammengefasst hat. Aber auch diese sind noch keineswegs scharf umrissen und genügend geklärt, sodass sich die Mitteilung eines jeden Falles aus verschiedenen Gründen rechtfertigt.

Ein besonderes Krankheitsbild unter den vasomotorisch-trophischen Neurosen stellt die Erythromelalgie dar, eine Erkrankung, die ihren Namen Weir-Mitchell verdankt, der sie im Jahre 1872 zum ersten Male beschrieben hat. Es handelt sich um einen Symptomenkomplex, der durch Schmerzen, Röte und Schwellung der Endglieder charakterisiert ist. Bei seiner ersten Veröffentlichung konnte Weir-Mitchell zu 5 aus der früheren Literatur entnommenen Krankheitsfällen 6 eigene Beobachtungen hinzufügen. Obwohl nun die Aufmerksamkeit der Aerzte auf dieses Krankheitsbild gelenkt war, wurden doch bis zum Jahre 1894 im ganzen nur 40 Fälle, meist als Einzelbeobachtungen veröffentlicht, die dann von Lewin und Benda in einer eingehenden Abhandlung zusammengestellt wurden. Auch in der Folgezeit mehrte sich diese Kasuistik nur langsam. Die Erkrankung blieb weiterhin eine recht seltene, so dass z. B. Oppenheim in der neuesten Auflage seines

Lehrbuches hervorhebt, dass unter dem grossen Material der Berliner Poliklinik von 25 000 Fällen nur 2 Fälle von Erythromelalgie beobachtet wurden. Immerhin konnte Cassirer in seiner 1912 in zweiter Auflage erschienenen Monographie der vasomotorisch-trophischen Neurosen über etwa 130 Fälle von Erythromelalgie berichten. Cassirer unterwarf diese Fälle einer eingehenden kritischen Würdigung und stellte auf Grund dieser Statistik eine Reihe von Forderungen zur Diagnosestellung auf, denen ein in der hiesigen Klinik zur Beobachtung gekommener Fall, der noch in mancher Hinsicht bemerkenswert ist, im wesentlichen entspricht.

Dieser Fall ist am 3. März 1913 im Verein für wissenschaftliche Heilkunde von Herrn Prof. Dr. Meyer vorgestellt worden (vergl. Vereinsbeilage der Deutschen Medizinischen Wochenschrift).

Ich lasse zunächst die ausführliche Krankengeschichte folgen:

I. Vorgeschichte.

Pat. Andreas Sch. ist 45 Jahre alt. Seine Eltern seien beide gesund gewesen, der 80jährige Vater lebe noch, die Mutter sei nach einer Entbindung gestorben, als er noch ein siebenjähriger Knabe war. Seine Geschwister leben und seien gesund.

Seit seinem 15. Jahr übe er das Schneiderhandwerk aus. Beim Militär habe er nicht gedient, weil er angeblich körperlich zu schwächlich gewesen sei.

Seit 1893 sei er verheiratet, seine Frau sei gesund, habe sieben Mal geboren und nie abortiert. Sechs Kinder seien am Leben, das älteste habe mit 11 Jahren Reissen am Fuss bekommen, der Fuss sei amputiert worden.

Er habe nie viel getrunken und keine Geschlechtskrankheiten gehabt.

Ernstere Erkrankungen habe er nie durchgemacht, nur leide er schon lange Jahre an fast ständigen Kopfschmerzen, die anfangs im Hinterkopf gesessen hätten, wo er auch „kleine Beulen“ bekommen habe, welche erst nach einigen Wochen verschwanden. Später hätten sich die Kopfschmerzen nach der Stirne und den Schläfen hingezogen. Ausserdem leide er schon ebenso lange an schlechtem Schlaf und häufigem Schwindelgefühl im Kopfe, auch schwitze er sehr leicht am ganzen Körper.

Vor ungefähr 3 Jahren verspürte er ohne ihm bekannte Ursache am Zeigefinger der linken Hand, sobald er den Arm ausstreckte oder irgend wo angestossen sei, oder auch angestrengt arbeitete, ein schmerzhaftes Kribbeln und Jucken, das längere Zeit anhalte, dann aber wieder verschwinde. Irgend welche Veränderungen an dem Finger habe er damals nicht bemerkt. Nach $1^1/_2$ Jahren seien dieselben Erscheinungen am Daumen, bald darauf auch an den übrigen Fingern der linken Hand, ferner auch an der Aussenseite des linken Fusses, sowie an verschiedenen Stellen des linken Armes und des Rückens aufgetreten. Der Schmerz sei ähnlich, „als wenn Nesseln brennten“. Gleichzeitig seien an

diesen Stellen „Entzündungen und Anschwellungen“ gekommen, die jedoch jedesmal mit den Schmerzen nachliessen. Auch sei am linken Daumen eine kleine knötchenförmige Verdickung der Haut entstanden, die besonders stark schmerze. Die schmerzfreien Zeiten hätten anfangs bis zu 4 Tagen gedauert, doch habe er auch während dieser Zeit immer ein Jucken in den befallenen Teilen verspürt.

Später wären die Schmerzen immer anhaltender geworden, und seit dem Herbst 1912 stets vorhanden, doch würden sie beim Schwitzen, durch Anstossen und Wärme, besonders Bettwärme, stärker, so dass der Schlaf gestört werde. Seitdem könne er auch die Finger der linken Hand nicht mehr zur Faust schliessen. Auch habe die „Entzündung“ (Pat. versteht darunter heisse Röte) und Schmerzhaftigkeit des linken Mittelfingers unter gleichzeitigem Anschwellen so zugenommen, dass er zum Arzt gegangen sei.

Da durch die Behandlung (feuchte Umschläge, Salbenverbände usw.) die Beschwerden nicht nachgelassen hätten und da auch Schmerzen an den einander zugekehrten Seiten beider grossen Zehen — besonders beim Schwitzen der Füsse —, ferner am Mittelfinger und Daumen der rechten Hand unter Auftreten eines ähnlichen Knötchens wie am linken Daumen aufgetreten sei, habe er seit Weihnachten 1912 sein Handwerk, dem er bis dahin, wenn auch nicht mehr so wie in gewohnter Weise oblag, niederlegen müssen.

II. Befund.

Pat. ist ein mittelgrosser, hagerer Mann von normalem Knochenbau. Die Muskulatur ist mässig kräftig entwickelt, das Fettpolster dürftig. Das Gewicht beträgt 122 Pfund. Gesicht und Hals sind gebräunt. An der rechten Brustseite bemerkt man eine dunkle Verfärbung der Haut, die alle Charakteristika der Pityriasis versicolor aufweist. Am linken Unterarm, in einem über Handteller grossen Bezirk sieht man massenhafte stecknadelkopfgrosse weisse Punkte, die angeblich nach einem Krätzeekzem entstanden und wohl als alte Narben zu deuten sind. Ferner sind über Brust und Arme verstreut einzelne verruköse dunkel pigmentierte Naevi zu finden.

Bei der Betrachtung der linken Hand fällt am meisten auf, dass der Mittelfinger in toto erheblich geschwollen, gerötet und druckschmerzhaft ist. Am intensivsten ist der Schmerz der Grund- und Mittelphalanx. Die Rötung besteht zum grösseren Teil aus hellroten, zum andern Teil aus mehr bläulichroten Flecken. Die Schwellung ist am stärksten um das mittlere Fingergelenk und verliert sich nach dem Metakarpus sowohl wie nach der Fingerspitze, so dass dieser Finger eine annähernd lanzettförmige Gestalt hat. Die Haut über der Schwellung zeigt ein eigentümliches, glattes, glänzendes Aussehen, fühlt sich dünner und auch weniger geschmeidiger an, als die andere Haut. Ihre Verschieblichkeit auf der Unterlage ist eine ganz geringe. Fingereindruck bleibt nicht bestehen. Das Pulsieren der Fingerarterien ist deutlich fühlbar und stärker als an den andern Fingern der linken Hand. Die Temperaturmessung mit einem Hautthermometer ergibt bei einer Achselhöhlentemperatur von 37,1° C.

für die Mitte der Schwellung 36,9° C.
„ „ Fingerspitze 29,4° C.
„ „ Vola manus sinistrae 36,6° C.
„ „ „ „ dextrae 35,9° C.

Die übrigen Finger der linken Hand weisen an den Endphalangen vereinzelte stecknadel- bis erbsengrosse Flecke auf, besonders deutlich sind diese am Zeigefinger, der ausserdem noch am medialen Rand seiner Endphalanx eine ungefähr erbsengrosse vorspringende Verdickung aufweist. An den Innenflächen des linken (wie auch des rechten) Daumens fühlt man je eine linsengrosse, weiche, in der Haut gelegene knötchenförmige Verdickung. Die Vola manus zeigt kleine weissliche, vitiligo-ähnliche Flecke, der Handrücken (in der Nähe des Handgelenks) eine mehr blaurote, unregelmässig gestaltete, ungefähr ein Markstück grosse Verfärbung, durch welche einige dunkelblaue, stärker hervortretende Venen ziehen.

Am linken Oberarm, dicht über dem Epicondylus medialis auf der Innenfläche gelegen, sieht man einen grösseren und einige kleinere, etwas über der Haut erhabene, flächenhafte Rötungen, die den schmerzenden Stellen entsprechen; die gleiche Erscheinung auch am Rücken, an dem Schnittpunkt der linken Skapularlinie mit der fünften Rippe.

Eigentümliche Veränderungen weisen ferner die Nägel sämtlicher Finger der linken Hand auf: sie erscheinen einmal gegenüber denen der rechten Hand mehr gewölbt, sowohl in der Längsrichtung der Fingerachse als auch quer, so dann auch im ganzen verkürzt, weil der Abstand der Fingerspitze vom Nagelfalz ein kleinerer ist als rechts.

An der rechten Hand finden sich ausser den schon erwähnten Knötchenbildungen am Mittelfinger und Daumen keine besonders auffallenden Veränderungen.

Von den unteren Extremitäten weist der linke Fuss unterhalb des Malleolus externus eine etwa halbmondförmige, im Bogen um den Malleolus gelegene, bläulichrote Verfärbung auf, die Stelle des Schmerzes. Ferner finden sich an den medialen und volaren Flächen beider grossen Zehen bläuliche Verfärbungen, in denen hellrote, etwa hanfkorngrosse Fleckchen liegen.

Die Untersuchung der inneren Organe ergibt folgendes: An Herz und Lungen sind keine krankhaften Veränderungen nachzuweisen. Das Gefässsystem trägt die Zeichen einer beginnenden Arteriosklerose; denn die Temporalarterien sind geschlängelt und treten an den Schläfen deutlich hervor, auch scheinen die Gefässe der oberen Extremität etwas rigide zu sein. Doch ist sowohl der Radialpuls als auch der sämtlicher Fingerarterien und an den unteren Extremitäten der der Art. dorsalis pedis deutlich beiderseits zu fühlen. Der Puls der Art. radialis ist links wie rechts gleich stark, gleichzeitig und regelmässig. Ebenso auch der der Art. dorsalis pedis. Der Blutdruck beträgt an beiden Armen 205 nach Riva-Rocci. Es findet sich eine leichte Pulsbeschleunigung von 90—100 Schlagen in der Minute. Die Blutuntersuchung nach Wassermann ergibt ein negatives Resultat.

Blutbild: Vergl. später.

Im Urin befindet sich eine geringe Menge Albumen (Ueber die genaue Urinuntersuchung siehe Verlauf.)

Der Liquor cerebrospinalis zeigt keine Lymphozytose, auch ist die Nonnesche Probe negativ.

Das Gesicht ist symmetrisch, Degenerationszeichen sind nicht vorhanden. Der Schädel ist nicht druck- und klopfempfindlich und zeigt keine Besonderheiten.

Die Augenbeweglichkeit ist ungestört.

Die Pupillen sind beide nicht ganz rund, unter mittelweit, die rechte enger als die linke. Die Reaktion auf Lichteinfall ist träge und wenig ausgiebig, die konsensuelle Reaktion kaum angedeutet. Die Konvergenzreaktion ist gut. Augenhintergrund, Gesichtsfeld und Sehschärfe sind normal. Konjunktival- und Kornealreflex ist beiderseits gleich gut auslösbar.

Die Trigeminuspunkte sind nicht druckschmerzhaft, das sensible und motorische Trigeminusgebiet lassen krankhafte Veränderungen nicht erkennen.

Die Gesichtsinnervation ist beiderseits gut und gleichmässig.

Untersuchung in der Ohrenklinik: Otoskopisch und funktionell normale Verhältnisse. Vestibularapparat normal erregbar.

Zunge wird gerade hervorgestreckt, sie zittert etwas und zeigt Zahnabdrücke. Ihre Beweglichkeit ist ungestört. Bei der Prüfung treten Mitbewegungen in der Gesichtsmuskulatur auf.

Der Gaumen zeigt keine Besonderheiten, der Würgereflex ist vorhanden.

Auch von Seiten der übrigen Hirnnerven sind Störungen nicht nachweisbar.

Die aktive und passive Beweglichkeit ist normal. Ataxie besteht nicht, die Kraft entspricht der etwas schlechten Muskulatur. Die elektrische Errregbarkeit ist normal. Die ausgestreckten Finger zittern, auch sonst zeigt Pat. eine Neigung ins Zittern zu geraten.

Die Sehnenreflexe (Triceps-, Patellar-, Achillessehnenreflex) sind lebhaft, die Periostreflexe sind ebenso wie die Hautreflexe normal auslösbar. Babinski und Oppenheim'sches Phänomen sind nicht vorhanden.

Die vasomotorische Erregbarkeit ist erheblich gesteigert, bereits bei leichtem Ueberstreichen mit einem stumpfen Gegenstand färbt sich die Haut schnell und intensiv rot, die Rötung bleibt lange bestehen und blasst erst ganz allmählich ab.

Die mechanische Muskelerregbarkeit ist gesteigert. Es besteht eine ausgesprochene Vermehrung der Schweisssekretion.

Beim Stehen mit aneinandergestellten Füssen und geschlossenen Augen tritt Lidflattern und deutliches Schwanken auf.

Die Hautempfindlichkeit für Berührung, Schmerz und Temperatur ist normal; auch feinste Pinselberührung wird überall gefühlt und richtig lokalisiert. Die Bewegungsempfindlichkeit und das Lagegefühl sind normal.

Muskeln und Nerven sind nicht druckempfindlich, ebensowenig findet sich eine Druckschmerzhaftigkeit der Mamillarlinie und der Hypchondrien.

Auf geistigem Gebiet lassen sich gröbere Störungen nicht feststellen. Sch. ist ein leicht erregbarer, ängstlicher und schreckhafter Mensch. Wenn

man ihn anspricht, fährt er häufig erschrocken zusammen, errötet und gerät leicht ins Zittern. Die Stimmung erscheint leicht gedrückt; es besteht entsprechendes Krankheitsgefühl und Krankheitseinsicht. Die Kenntnisse entsprechen dem Bildungsgang. Gedächtnis und Merkfähigkeit sind gut.

III. Behandlung.

Unsere Behandlung erstreckte sich auf allgemeine diätetische, hydro- und elektrotherapeutische, medikamentöse sowie lokale Massnahmen. Die letzteren bestanden in dauernd angewandten Salbenverbanden mit einer zur Hälfte aus $^1/_2$pM. Adrenalin, zur Hälfte aus 5pC. Cycloform bestehenden Salbe. Neben der in den ersten beiden Wochen konsequent durchgeführten Bettruhe wurde Sch. mit Kohlensäurebädern sowie Franklinisation des Kopfes behandelt. Ausserdem wurde einen Tag um den andern 1 ccm Tiodine injiziert und Aspirin in Tagesgaben von 1 g verabreicht.

IV. Verlauf.

Die täglich vorgenommenen Temperaturmessungen ergaben eine dauernde subfebrile Temperatursteigerung. Die Morgentemperatur betrug im Rektum gemessen durchschnittlich 37,6°, die Abendtemperatur durchschnittlich 37,9°.

Eine vergleichende Messung beider Achselhöhlentemperaturen liess keine Differenz feststellen, wenngleich manchmal teils die linke, teils die rechte Achselhöhle ein Mehr von $^2/_{10}$ aufwies, während zu anderer Zeit die beiden gleichzeitig eingelegten Thermometer, die vorher auf die Uebereinstimmung ihrer Resultate geprüft waren, genau die gleiche Temperatur anzeigten.

Die bereits erwähnte leichte Albuminurie blieb während der ganzen Beobachtungszeit bestehen und betrug fast konstant $^1/_2$pM. nach Esbach. Zuckerreaktion im Urin trat auch nach Verabreichung von 100 g Traubenzucker nicht auf. Im Urinsediment fanden sich Epithelzellen, einige weisse Blutkörperchen, hin und wieder ein gekörnter, stets hyaline Zylinder sowie Harnsäurekristalle. Die 24stündige Urinmenge war dauernd herabgesetzt und schwankte zwischen 900 und 400 ccm. Das spezifische Gewicht war erhöht auf 1023—1029. Es bestand eine dauernde ausgesprochene Hyperhidrosis, besonders an Händen und Füssen. Oedeme oder hydropische Erscheinungen traten niemals auf.

Interessant ist das Resultat der Blutuntersuchung. Die wiederholte Zählung ergab hierbei zunächst eine Vermehrung der roten Blutkörperchen auf rund 7 Millionen; die Menge der weissen Blutkörperchen betrug im Mittel 11500. An dem besonders befallenen Mittelfinger der linken Hand war — wenigstens in der ersten Zeit der Behandlung — eine auffallende Vermehrung der weissen Blutkörperchen auf 21900 festzustellen, während die Zahl der roten unverändert war. Das gefärbte Blutpräparat liess ausser der vorwiegend aus polynukleären neutrophilen Leukozyten bestehenden Vermehrung der weissen Blutkörperchen keine pathologische Veränderung des Blutbildes erkennen. Der Hämoglobingehalt betrug 95 pCt. mit dem Sahli'schen Hämometer bestimmt. Die schon oben erwähnte Erhöhung der Pulsfrequenz blieb während der ganzen

Zeit der Beobachtung bestehen, ebenso wie eine gewisse Erregtheit und Neigung zum Zittern sowie Mattigkeit.

Zu erwähnen ist noch, dass jedesmal durch Herabhängenlassen des Armes die Schmerzen in dem linken Mittelfinger wesentlich stärker wurden und durch Hochhalten nachliessen; auch vermochte Pat. jedesmal ein besonders schmerzhaftes „Tucken“ in dem betreffenden Finger auszulösen, wenn er nach tiefer Inspiration wieder exspirierte. Die Schmerzen im linken Fusse traten stets beim Auftreten des Beines, aber auch hin und wieder spontan auf und wurden als ein „ziemlich starkes Spicken“ bezeichnet. Da dieser Schmerz beim Schwitzen besonders stark war und Pat. im Sommer ungleich stärker schwitzt als im Winter, hat er auch im Sommer mehr unter den Schmerzen zu leiden. Unsere therapeutischen Bestrebungen hatten einen guten Erfolg[1]). Bereits

Vor der Behandlung.

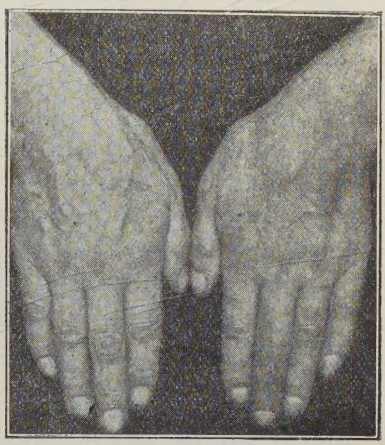

Nach der Behandlung.

nach einer Woche erklärte Pat., dass er sich im allgemeinen etwas wohler fühle, und dass die Kopfschmerzen etwas nachgelassen hätten, auch sei der Schmerz an dem Mittelfinger wie auch an den übrigen Fingern der linken Hand nicht mehr so stark. Objektiv war bereits ein Abblassen der roten Stellen an Oberarm und Rücken sowie eine Abnahme der Rötung und Schwellung des Mittelfingers festzustellen, die noch unter dem weiter angewandten Verband so abnahm, dass der anfangs so augenfällige Unterschied in der Dicke beider Mittelfinger links und rechts am Ende der dritten Woche fast aufgehoben war, wie es auch die Photographien veranschaulichen. Schliesslich muss noch hervorgehoben werden, dass bei Tag für gewöhnlich die ganze linke Hand — vor

---

1) Wie aus einem Referat über die Arbeit von G. A. Moleen, die mir im Original nicht zugängig war, hervorgeht, hat dieser eine annähernd ähnliche Behandlung versucht, auch, wie es scheint, mit günstigem Erfolge.

der Behandlung allerdings mit Ausnahme der Grund- und Mittelphalanx des linken Mittelfingers — sich deutlich kälter anfühlt als die rechte. Die Temperatur der linken Hand mit dem Hautthermometer gemessen, betrug 29,0°, die der rechten Hand 33,6°, somit besteht eine Temperaturdifferenz von 4,6°.

V. Zusammenfassung.

Ein erblich nicht belasteter 45jähriger Schneider erkrankt nach vorausgegangenem jahrelangem Kopfschmerz, Schwindelgefühl und starkem Schwitzen vor 3 Jahren an Jucken und Kribbeln des linken Zeigefingers, später unter Zunahme der Beschwerden auch an den übrigen Fingern der linken Hand, besonders dem Mittelfinger und vereinzelten Stellen am linken Oberarm, Rücken, am linken Fuss unter dem äusseren Knöchel sowie an beiden grossen Zehen. Die Untersuchung ergibt: Schwellung, Rötung, Schmerzhaftigkeit des linken Mittelfingers, beginnende Atherosklerose, leichte psychische Erregbarkeit, geringe Temperatursteigerung, leichte Albuminurie, Vermehrung der roten und weissen Blutkörperchen, hoher Blutdruck und ausgesprochene Dermographie. Unter therapeutischen Massnahmen (Kohlensäurebäder, Aspirin, Tiodine, Adrenalin, Cycloformsalbe) gehen die Erscheinungen an den affizierten Partien sämtlich zurück und die subjektiven Beschwerden lassen nach.

Das in unserm Fall sich darbietende Krankheitsbild weist in der Hauptsache diejenigen Symptome auf, welche die Erythromelalgie charakterisieren, nämlich Schmerzen, Rötung und Schwellung der Endglieder.

Was für die einwandfreie Diagnosestellung als erforderlich anzusehen ist, ist das paroxysmale und kombinierte Auftreten dieser drei Kardinalsymptome, zu denen sich noch sekretorische und trophische sowie sensible und motorische Störungen hinzugesellen können. — Die drei Kardinalsymptome finden sich somit bei unserem Kranken. Wie aus der Anamnese hervorgeht, traten im Anfangsstadium anfallsweise Schmerzen auf, die mit Rötung und Schwellung einhergingen. Sie waren aber nicht nur, wie in der Mehrzahl der Fälle an den Extremitäten, sondern zum Teil auch an dem Rumpf lokalisiert.

Eine so verschiedenartige Lokalisation der Symptome bei ein und demselben Kranken ist nun auch von anderer Seite beobachtet worden. Weir-Mitchell schreibt in seiner ersten Publikation, dass das Leiden gewöhnlich an den Füssen beginnt. Cassirer hat 17 Fälle zusammengestellt, bei denen alle 4 Extremitäten befallen waren. Lévy berichtet über das Auftreten erythromelalgischer Erscheinungen an einem Ohrläppchen. Cavvazzini und Bracci führen einen Fall an, bei dem erst der rechte, dann der linke Fuss, die linke Hand, dann die

rechte, endlich auch die Nasenspitze befallen wurde. Erythromelalgische Störungen am Oberarm und am Körperstamm, in unserem Fall am Rücken, sind bisher nicht beobachtet. Immer aber hat man, wie auch bei Sch. fast regelmässig beobachtet, dass, wenn mehrere Glieder betroffen sind, eines nach dem anderen erkrankte. Auch der Beginn der Erkrankung ist fast stets der gleiche. Sie beginnt in der Regel mit Schmerzen oder unangenehmen Sensationen, wie hier mit Kribbeln und Jucken in den Fingerspitzen, lange ehe sichtbare Veränderungen vorhanden sind. Nach den Beobachtungen der meisten Autoren sind Wärme, Anstrengungen oder Herabhängenlassen der erkrankten Glieder besonders geeignet, eine Verstärkung der krankhaften Erscheinungen hervorzurufen. Das trifft auch in unserem Falle besonders zu.

Auch die sekretorischen und trophischen Störungen, die sich bei unserem Fall vorfinden, fallen nicht aus dem Rahmen der Erythromelalgie. In vielen Fällen ist eine Vermehrung der Schweisssekretion beobachtet worden, doch gehen die Ansichten der Autoren über Art und Ausdehnung der sekretorischen Störungen auseinander. Während von einzelnen eine allgemeine Hyperhidrosis des ganzen Körpers als Regel angesprochen wird, sehen andere in einer lokalen Hyperhidrosis (an Händen, Füssen oder sonstigen affizierten Partien) ein besonders charakteristisches Merkmal. Unser Kranker zeigt, dass beide Auffassungen zu Recht bestehen, bezw. dass beide Erscheinungen sich kombinieren können, insofern als sich bei Sch. eine Hyperhidrosis des ganzen Körpers findet, die aber an Händen und Füssen besonders stark entwickelt ist. Es muss hier noch hervorgehoben werden, dass bei unserem Kranken die Harnmenge dauernd verringert war. Diese Oligurie steht vermutlich mit der allgemeinen Hyperhidrosis in ursächlichem Zusammenhang. Es kann jedoch nicht sicher entschieden werden, welche der beiden Erscheinungen, ob die Verminderung der Harnmenge oder die Vermehrung der Schweissproduktion die primäre ist.

In ähnlicher Weise können wir auch bei den trophischen Störungen, die unser Patient darbietet, eine Uebereinstimmung mit den in der Literatur niedergelegten Beobachtungen feststellen. Wie bereits oben erwähnt, war die Haut bei unserem Fall über dem geröteten und geschwollenen Finger dünner und weniger geschmeidig, hatte ein eigentümlich glattes, glänzendes Aussehen und eine ganz geringe Verschieblichkeit, Fingereindruck blieb nicht bestehen. Das Röntgenbild wies keine Knochenveränderungen auf. Es können demnach für die trophischen Störungen weder Oedeme noch Knochenprozesse verantwortlich gemacht werden; vielmehr ist es augenscheinlich, dass hier die trophische Störung einmal in einem atrophischen Prozess der

Kutis, sodann in einer eigenartigen Verdickung des Unterhautzellgewebes besteht. Aehnliche Beobachtungen sind nach Cassirer in etwa einem Drittel der mitgeteilten Fälle gemacht worden. So hat bereits Weir-Mitchell über atrophische Veränderungen der Haut berichtet, die Aehnlichkeit mit Glanzhaut hatten. Bei einem anderen Fall, den Dehio beschreibt, sah die Haut ähnlich aus wie glossy skin. Auch Lévy hebt das glatte, glänzende Aussehen hervor. Die Anschwellung an den Fingern und Zehen ist von Grenier in Verbindung mit Röte, Schmerzen bei einem 22jährigen Mann beschrieben worden. Auch dieser Autor vertritt die Ansicht, dass die Anschwellung nicht durch Oedem, sondern durch Verdickung des Unterhautzellgewebes bedingt ist. Auch der zweite Fall von Lewin-Benda weist Schwellungen an den Zehen auf, die er nicht auf Oedem, sondern auf eine Verdickung der Haut zurückführt, die sich hart und straff gespannt anfühlt. Die gleichen trophischen Veränderungen werden in den Publikationen von Rost, Carlslaw, Rosen und Pezzoli angeführt. Letzterer bezeichnet die Schwellung der Finger als eine teigige und hebt besonders hervor, dass (wie bei unserm Fall) auch keine Knochenveränderungen nachgewiesen werden konnten. In einem weiteren, in den Hautveränderungen dem unsrigen ähnlichen Falle sucht Savill den Nachweis zu führen, dass die Schwellung einfach durch eine vaskuläre Turgeszenz bedingt sei, zu der sich häufig ein gewisses Mass von Bindegewebswucherung hinzugeselle. Auch wir waren von vorneherein überzeugt, dass die Schwellung keine ödematöse sein kann, da eben Fingerdruck keine Delle hinterliess und die Kutis verdünnt war. Den Beweis erbrachte die Untersuchung von Blut, das den geschwollenen Stellen entnommen wurde. Es fand sich nämlich hier regelmässig eine Vermehrung der weissen Blutkörperchen nicht nur gegenüber der Norm, sondern auch gegenüber dem aus anderen Körperstellen entnommenen Blut. Veranschaulicht wird diese durch folgende Zahlen:

aus dem rechten Mittelfinger 11 500,
„ „ linken „ „ 21 900.

Es ist dies ein Verhalten, das auf eine lokale Alteration der Gefässe, ähnlich wie bei entzündlichen Prozessen hindeutet, zumal die weissen Blutkörperchen aus polynukleären, neutrophilen Leukozyten bestehen; und unsere Auffassung wird erhärtet durch die Tatsache, dass unter der Behandlung gleichzeitig mit der Abnahme der Schwellung und dem Zurückgehen der Rötung und Schmerzhaftigkeit auch das Blutbild sich entsprechend der Norm näherte.

Andere trophische Störungen, wie das Auftreten von Knötchen in der Haut oder Veränderungen der Nägel finden wir schon in dem

Fall Senator's. Er beschreibt diese als knötchenartige Erhebungen von Linsen- bis Erbsengrösse, die anfangs auf einzelnen runden Stellen entstanden und den Eindruck kleiner Schleimbeutel oder verdickter Drüschen machten, abheilten und an anderen Punkten wieder auftraten. Auch Fischer erwähnt das Auftreten von kleinen linsengrossen subkutanen Knötchen.

Als weitere trophische Störungen sind die eigentümlichen Veränderungen der Nägel sämtlicher Finger der linken Hand aufzufassen. Wie man aus der Photographie ersehen kann, erscheinen diese Nägel im ganzen kleiner und gekrümmter als die Nägel der rechten Hand. Aehnliche Erscheinungen sind in der Literatur nicht berichtet. Dagegen ist wiederholt Brüchigkeit der Nägel und Dickerwerden derselben beobachtet worden. Bei dem Fall von Heller kam es zum Ausfall der Nägel; bei den nachwachsenden blieben in der Mitte Defekte. Diese Arbeit Heller's bringt ausser der eigenen Beobachtung noch eine Reihe anderer Fälle von Erythromelalgie, die sämtlich Nagelerkrankungen aufweisen, jedoch von Cassirer als zweifelhafte Fälle bezeichnet werden. Endlich möchte ich noch erwähnen, dass von anderer Seite auch Knochenveränderungen, sowohl Hypertrophie als auch Atrophie, beschrieben worden sind. Es sind dies die Fälle von Stillé, Weir-Mitchell und Spiller, sowie von Staub, in denen das Röntgenbild diese Veränderungen sicher ergab.

Zusammenfassend kann demnach gesagt werden, dass in recht zahlreichen Fällen trophische Störungen vorhanden sind, die sogar, wie wir noch betonen möchten, soweit fortschreiten können, dass sie zu Gangrän der affizierten Partien führen. Hiemit ist zweifellos ein Berührungspunkt der Erythromelalgie mit der Raynaud'schen Krankheit gegeben, wie ja auch die vasomotorischen Symptome öfters dem Typus der Raynaud-schen Krankheit sehr ähnlich werden. Auf Grund dieser Erwägungen hat Cassirer die Fälle von Erythromelalgie, die sich mehr oder weniger der Raynaud'schen Krankheit nähern, zusammengefasst und in 3 Gruppen verteilt. Diese sind:

a) Vasomotorische Symptome vom Typus der Erythromelalgie, denen sich früher oder später solche vom Raynaud'schen Typus hinzugesellen. Gangrän tritt nicht ein.

b) Vasomotorische Symptome vom Typus der Erythromelalgie, später Gangrän Raynaud'schen Charakters.

c) Vasomotorische Symptome von der Art der Erythromelalgie und der Raynaud'schen Krankheit, schliesslich Raynaud'sche Gangrän

Von sensiblen Störungen gelten Hyperästhesien als Kardinalsymptome der Erythromelalgie, mit denen sich in der Regel Parästhesien

vergesellschaften. Doch sind gelegentlich auch Herabsetzungen bis Aufhebung der Hautempfindlichkeit beobachtet worden. So beschreibt Götte einen Fall, der zudem durch den Sitz der Erkrankung und eigenartige Anfälle bemerkenswert ist und den ich daher etwas eingehender hier ausführen möchte. Es handelt sich um eine 53jährige Dame, die seit 4 Jahren an eigentümlichen Anfällen leidet. Nach einem Vorstadium von plötzlich auftretender Mattigkeit und Unbehagen stellen sich 1—2 Tage später heftige drückende Schmerzen im rechten Arme ein, die von der Hand bis zur Achselhöhe ziehen. Auf der Volarseite des Unterarms, auf der Höhe des Musculus supinator longus erscheint eine etwa 40 cm lange, 4 cm breite, über das Hautniveau hervortretende Rötung, die sich heiss anfühlt und sehr empfindlich ist. Die Gegend des Supinators im allgemeinen zeigt gegen links eine deutliche Schwellung. Eine besondere Ausdehnung der Venen ist nicht zu konstatieren, ebenso ist der Puls der Radialis an beiden Armen gleich. Dann tritt plötzlich grosse Erleichterung ein. Die Schmerzen dauern, wenn auch im geringen Grade, noch an. Die befallene Partie sowie der ganze Muskel ist noch sehr empfindlich. Erstere fühlt sich entschieden noch heiss an, Die Färbung ist eine andere geworden. Die Randzone ist missfarbig, ins Bräunliche spielend, während ungefähr in der Mitte einige bläuliche Flecke deutlich sichtbar sind. Die Sensibilität ist allgemein erhalten; die bräunlich verfärbte Stelle ist hyperästhetisch, die Mitte hingegen, da wo die Blaufärbung am deutlichsten hervortritt, bildet eine stark hypästhetische oder vielmehr anästhetische Zone, in welcher Nadelstiche und Berührung nicht empfunden werden. Diese Zone ist länglich oval, ungefähr 4 cm lang und 2 cm breit. Der Autor hatte Gelegenheit, diese Anfälle dreimal zu beobachten; jedesmal konnte er den anästhetischen Fleck in der gleichen Art und Ausdehnung feststellen.

Einen weiteren Fall von Aufhebung der Hautempfindlichkeit bei sehr ausgesprochenen Parästhesien teilt Heimann mit. Ein 13jähriges Mädchen erkrankt an Brennen und Reissen im ersten und dritten Finger der rechten Hand. Während anfangs Blässe bestand, trat nach einigen Tagen fleckige Rötung auf. Die affizierten Teile schwollen ödematös an, waren heiss und stark schmerzend; ferner bestand im rechten Unterarm Kribbelgefühl, sowie völlige Anästhesie bis etwa 10 cm über dem Handgelenk der dorsalen und der radialen Hälfte der volaren Fläche. 3 Wochen darauf waren die Anästhesie und fast alle übrigen Erscheinungen verschwunden.

Motorische Störungen sind äusserst selten beobachtet. Ein sicherer Fall von Erythromelalgie, der motorische Störungen aufweist,

ist, soweit ich die Literatur habe übersehen können, nur von Weir-Mitchell im 6. Fall der ersten Arbeit beschrieben worden, bei dem die Kranke ihre Hände zu keiner Arbeit mehr gebrauchen konnte. So nimmt denn auch unser Fall in dieser Beziehung eine Sonderstellung ein. Es war unserem Kranken unmöglich, die Finger der linken Hand zur Faust zu schliessen. Hierin ist zweifellos auch eine Motilitätsstörung zu erblicken, zum mindesten stellt diese Störung eine krankhafte Affektion des motorischen Apparats dar. Doch, da sich auch passiv die Hand nicht zur Faust schliessen lässt und bei jedem Versuch sie zu schliessen grosse Schmerzen in den Gelenkgegenden auftreten, ist es nicht zu entscheiden, ob diese Erscheinung nicht vielleicht ihre Ursache in einer Affektion der Gelenke hat. Weder das Röntgenbild noch die äussere Untersuchung lassen auf pathologische Veränderungen an den Gelenken oder Knochen schliessen. Immerhin ist es anzunehmen, dass auch diese Erscheinung mit der jetzigen Erkrankung im Zusammenhang steht, da ihr Auftreten zeitlich mit dem Stärkerwerden der Schmerzanfälle und dem Entstehen der Röte und Schwellung zusammenfällt.

Bestimmte Veränderungen des Allgemeinzustandes, die als Norm oder als häufig vorkommend angesprochen werden könnten, sind bei der Erythromelalgie nicht beobachtet. In der Literatur sind als gelegentlich komplizierende Erkrankungen die verschiedenartigsten Zustände beschrieben worden (Lues, Syringomyelie, multiple Sklerose, Tabes, Vitium cordis, Nephritis, Tuberkulose, Hysterie und verschiedene Psychosen, Katatonie usw.). Auch bei unserem Kranken ist der Allgemeinzustand in erheblicher Weise alteriert. In erster Linie fällt die kontinuierliche subfebrile Temperatursteigerung auf. Sie betrug, wie schon erwähnt, im Rektum gemessen durchschnittlich 37,6° morgens und 37,9° abends. Ein sicherer Anhaltspunkt für diese, wenn auch geringe Temperaturerhöhung liess sich klinisch nicht nachweisen. Es ist möglich, dass eine versteckte Tuberkulose zugrundeliegt, über deren Sitz nichts Näheres gesagt werden kann.

Etwas klarer liegen die Verhältnisse bei der dauernden leichten Albuminurie, die wir bei Sch. beobachteten. Der Eiweissgehalt im Urin betrug nach Esbach $^1/_2$ pM., im Sediment fanden sich Epithelien, hyaline und gekörnte Zylinder, sowie in mässiger Menge Leukozyten. Der bedeutenden Verminderung der Harnmenge und ihres ursächlichen Zusammenhanges mit der Vermehrung der Schweissproduktion ist bereits oben gedacht worden. Da Oedeme niemals aufgetreten sind, auch der Eiweissgehalt dauernd ein sehr niedriger war, kann wohl, doch nicht mit absoluter Sicherheit, eine akute Nephritis ausgeschlossen werden, viel eher wird man hier an eine chronische Nephritis denken

müssen, bei der, wie ja in den meisten Fällen, eine sichere Ursache nicht nachweisbar ist. Auch der hohe Blutdruck würde zugunsten dieser Diagnose sprechen. Das hohe spezifische Gewicht sowohl, wie auch die verminderte Harnmenge müssen als Folgen der Hyperhidrosis aufgefasst werden, doch ist auch diese Annahme keine zweifellose, so dass man schliesslich berechtigt ist, auch an eine jener Albuminurien zu denken, die öfters als langdauernde Albuminurien ohne bekannte anatomische Grundlage beschrieben worden sind, die teils in jugendlichem Alter (juvenile orthostatische Albuminurie), teils in höherem Alter vorkommen. Denn gerade hier kann jahrelang im Urin Eiweiss ausgeschieden werden und hyaline nnd granulierte Zylinder, Leukozyten und vereinzelte Nierenepithelien im Harn nachweisbar sein, ohne dass sekundäre Erscheinungen und Oedeme sich entwickeln. Die Eiweissmengen in dieser orthostatischen Albuminurie betragen unter 0,1 pCt.

Ausser diesen beiden immerhin interessanten Nebenbefunden, die wohl mit den Erscheinungen der Erythromelalgie in keinem ursächlichen Zusammenhang stehen, bietet unser Kranker auch allgemeine Affektionen, nämlich des Gefässnerven- und des Gefässsystems, die gleichfalls in der Literatur öfter beschrieben sind und mit der Erythromelalgie in Zusammenhang gebracht werden.

Die Schädigung des Gefässnervensystems machte sich in erster Linie in einer ausgesprochenen Dermatographie geltend. Die gleiche Erscheinung wird auch von Senator, Collier und Auché et Lespinasse beschrieben. Die beiden letzten Autoren haben zudem während der Anfälle Kongestionen zum Gesicht beobachtet. Eine weitere Alteration des Gefässervenapparates führt Weir-Mitchel bei dem ersten Fall seiner zweiten Arbeit an: Sie bestand in einem fortwährenden Wechsel der Gefässfülle an der ganzen Körperoberfläche.

Eine eigenartige Kombination von Erythromelalgie mit Arteriosklerose und Hyperglobulie und Vasoparalyse zeigt der schon an anderer Stelle erwähnte Fall von Schmidt. Hier fand sich ein Hämoglobingehalt von 180 pCt., die Zahl der roten Blutkörperchen betrug 10 Millionen, es bestanden arteriosklerotische Veränderungen an der Aorta und den Gefässen, Venennetze an Hals, Gesicht, Bauchhaut, Mund, Rachen und Kehlkopf. Die Milz war vergrössert.

Wenn man bedenkt, in wie nahem Zusammenhang die stets vorhandenen Störungen auf vasomotorischem Gebiet — wenn auch scheinbar nur lokal auftretend — mit dem gesamten Gefässnervensystem stehen, so erscheint es sonderbar, dass die Zahl der diesbezüglichen Beobachtungen gegenüber der grossen Menge der veröffentlichten Fälle von Erythromelalgie so klein ist; und mit vollem Recht lenkt daher Cassirer

die Aufmerksamkeit auf das Gefässnervensystem, indem er sagt: „Im übrigen ist die Aufmerksamkeit der Beobachter recht wenig auf derartige Symptome wie Dermatographie und ähnliche Gefässreflexe gerichtet gewesen. Für die Zukunft scheint mir eine genauere Beobachtung dieser Dinge sehr wichtig zu sein.“ Es ist dies mit ein Grund, weshalb wir gerade auf diese Störungen etwas ausführlicher eingegangen sind.

Ungleich zahlreicher finden sich die Beobachtungen der Kombination von Erythromelalgie mit Atherosklerose; ja dies Vorkommen ist so häufig beschrieben worden, dass eine Reihe von Autoren geneigt ist, alle erythromelalgischen Erscheinungen auf organische Gefässveränderungen zurückzuführen. Die Beobachtungen erstrecken sich teils auf deutliche Zeichen einer allgemeinen, teils auf solche einer lokalen Atherosklerose. Letztere war in einigen Fällen soweit vorgeschritten, dass der Puls in der erkrankten Extremität fehlte oder infolge der Verengerung des Gefässlumens eine Gangrän eingetreten war. Erwähnen möchte ich hier einen Fall, den Weir-Mitchel und Spiller (1899) veröffentlicht haben, weil in diesem anatomische Befunde vorliegen.

61jähriger Mann. Im Juli 1897 heftige Schmerzen, Ueberempfindlichkeit und Hitze im rechten Fuss, besonders der grossen Zehe. Entwicklung eines kleinen Geschwürs. Der Puls konnte unterhalb des Knies nicht gefühlt werden. Amputatio hallucis. Anatomische Untersuchung: Schwere Degenerationen der Zehennerven; an den Gefässen Media, Intima und Elastika hochgradig verdickt. Kleinste Gefässe obliteriert, auch die Venenwandungen sind verdickt.

Eine ähnliche Beobachtung, in der es zu Gangränbildung kam, verdanken wir Sachs und Wiener (1899).

36jähriger Schneider, der seit August 1897 über starke Schmerzen in der linken Wade, seit 1898 über Rötung und Schwellung des linken Fusses klagt, Oktober 1898 Geschwür auf dem Fussrücken, das rasch in die Tiefe ging; erhebliche Atrophie des ganzen Beines, Gangrän der zweiten Zehe. Amputatio cruris. Anatomische Untersuchung: Schwere Veränderung besonders der Intima an der Art. tibialis anterior und der Art. poplitea. Stellenweise Obliteration des Gefässlumens selbst in grösseren Aesten.

Hierher gehörig sind weiterhin der Fall Elsner (54jähriger Mann, seit dem 49. Jahre Schmerzen, Brennen, Hitze, Kribbeln im rechten Fuss, besonders der zweiten Zehe. Nach vier Jahren trockene Gangrän der rechten mittleren Zehe. Rechte Arteria dorsalis pedis pulslos. Ueberall atherosklerotische Veränderungen) und ein Fall von Hamilton, den Cassirer der endarteriitischen Gangrän mit Vorkommen erythromel-

algischer Symptome zurechnet: Heftige Schmerzen in der rechten grossen Zehe. Anfangs bestand keine Rötung, später mit dem Schmerz auch Rötung. Allmähliche Ausbreitung auch auf die übrigen Zehen. Mitbeteiligung des linken Fusses. Bald darauf Gangrän der mittleren Zehe des rechten Fusses. Amputatio. Allmählich werden die übrigen Zehen beider Füsse schwarz, doch nicht gangränös. Anatomische Untersuchung: Verdickung besonders der Intima der mittleren kleinen Gefässe. In den grossen Gefässen sind Media und Intima stark verdickt; teilweise Obliteration. Aehnliche Veränderungen auch an den übrigen Gefässen des Körpers.

Auch bei dem schon obenerwähnten Fall von Dehio bestand neben allgemeiner Atherosklerose besonders eine solche des befallenen linken Arms. Dieser Fall ist auch noch durch andere Erscheinungen ausgezeichnet, so dass wir ihn etwas ausführlicher mitteilen möchten.

50jährige esthnische Bäuerin, Wäscherin, klagt über permanente Schmerzen in der linken Hand, welche am Handgelenk beginnen, und sich auf den Handrücken und in die Vola manus hineinziehen. Auch die Finger sind schmerzhaft. Ausserdem klagt Pat. über anhaltende Schmerzen in der Gegend des linken Schultergelenks sowie im Ballen der grossen Zehe und in der Sohle des linken Fusses. Endlich gibt Pat. an, an einem fortwährenden Schwindelgefühl und an Eingenommensein des Kopfes zu leiden. An der schmerzenden linken Hand bemerkt man am Handteller und an der palmaren Fläche aller 5 Finger eine auffallende dunkelrote, etwas livide Rötung der Haut, welche zugleich fortwährend feucht, aber nicht kühl anzufühlen ist und bei scharfem Zusehen sich mit tausenden kleinsten Schweisstropfen bedeckt zeigt. Dadurch hat die Epidermis ein aufgeweichtes Aussehen. Die Kutis bildet keine gleichmässige Lage, sondern ist von hirsekorn- bis linsengrossen knötchenförmigen Einlagerungen durchsetzt, die dicht bei einander liegen und eine unregelmässige Fläche bilden, wie etwa eine mit Steinen gepflasterte Strasse en miniature. An der Rückenfläche der linken Hand sind Haut und Epidermis unverändert. Die Finger zyanotisch und etwas geschwollen, so dass die Fingerknöchel nicht vorspringen, sondern eingesunken erscheinen. An der dorsalen Seite der zweiten und dritten Phalangen aller Finger ist die Häut dünn und in einen glatten glänzenden Ueberzug verwandelt, auf welchem nichts von der normalen Fältelung der Epidermis wahrzunehmen ist und kein einziges Härchen wächst („Glossy-fingers"). Die letzten Finger sind kolbig angeschwollen und die Nägel dementsprechend klauenartig gekrümmt. Am Ballen der linken grossen Zehe ist die Haut diffus lebhaft gerötet und druckempfindlich und etwas geschwollen wie bei einer Frostbeule. Der

Puls an der linken Radialarterie ist viel schwächer und undeutlicher zu fühlen als an der rechten und auch in der linken Radialarterie lässt sich schon durch den palpierenden Finger konstatieren, dass die Pulswelle viel langsamer ansteigt als rechts. Während die Pulskurve der rechten Radialarterie vollkommen normal erscheint, besteht links das ausgesprochene Bild des Pulsus tardus, wie er in arteriosklerotischen Gefässen auftritt. Eine auffallende Schlängelung und Rigidität der Arterien der linken oberen Extremitäten ist jedoch nicht vorhanden. Eine allgemeine Arteriosklerose ist klinisch nicht nachweisbar. Es wurde ein 4 cm langes Stück des Nervus ulnaris und ein ebenso langer Abschnitt der gleichnamigen Arterie herausgeschnitten. Anatomische Untersuchung: Die Adventitia der Arterien verhielt sich normal und auch an der Tunica media war nichts Auffallendes zu erkennen, wohl aber waren deutliche Veränderungen an der Intima vorhanden. Die Membrana elastica bildete einen schönen gefälteten hyalinen Saum und nach innen von derselben sah man das derbe kernarme Gewebe der Intima bedeutend verdickt, sodass dadurch das Lumen des Gefässes wohl auf die Hälfte seiner normalen Weite reduziert war. Wir haben es somit unzweifelhaft mit einer diffusen Sklerose der inneren Gefässhaut zu tun, und dieser Befund bestätigte die schon durch die klinische Untersuchung erkannte Arteriosklerose der Gefässe der linken oberen Extremität.

Ferner berichten über vorgeschrittene Arteriosklerose bei alten Leuten mit Erythromelalgie Kelly, Kast und Cavazzini et Bracci. Bei allen diesen Fällen, bei denen sich also eine mehr oder weniger ausgesprochene Atherosklerose klinisch und zum Teil anatomisch nachweisen liess, kann die Diagnose „idiopathische“ Erythromelalgie, wenn man die Forderungen Cassirer's gelten lässt, nur mit Vorsicht gestellt werden; denn wie Cassirer sagt: „Wir sind geneigt, diese Beobachtungen in das Gebiet zweier einander sehr nahestehenden Erscheinungsreihen im Krankheitsbilde zu rechnen, zum intermittierenden Hinken, bezw. zur Endarteriitis obliterans, und es will uns scheinen, als ob die genannten Beobachtungen wohl geeignet wären, die Symptomatologie dieser Krankheitsbilder zu bereichern durch Hinzufügung von Erscheinungen, die allerdings den bei Erythromelalgie beobachteten Symptomen sehr nahe stehen“.

Wenn wir also von den Fällen mit deutlicher Atherosklerose als von unsicherer Erythromelalgie absehen, so bleibt doch eine ganze Anzahl, in denen die Erscheinungen der Erythromelalgie mit einer geringgradigen Atherosklerose kombiniert sind. Solche Fälle, bei denen sich ausser allgemein atherosklerotischen Erscheinungen keinerlei lokale Gefässveränderungen an den affizierten Partien nachweisen lassen, müssen jedoch zu den reinen gerechnet werden, sofern nur alle sonstigen, die Diagnose

bestimmenden Bedingungen erfüllt sind. Unter diese ist auch der unsrige zu rechnen; denn einmal war sowohl der Puls der Fingerarterie als auch der der Arteria dorsalis pedis deutlich fühlbar, sodann war der Radialpuls wie der Puls der Arteria dorsalis pedis beiderseits gleich stark; vor allem ist es sehr unwahrscheinlich, dass an Stellen, die nicht zu den Akra gehören, wie am linken Ellenbogen, am Rücken und am linken Malleolus extern. sich lokale atherosklerotische Prozesse entwickelt haben sollten. Weiterhin spricht auch der Erfolg unserer Therapie, der in einem fast völligen Rückgang der beträchtlichen Schwellung des Fingers bestand, gegen eine stärkere lokale Atherosklerose, denn es ist nicht anzunehmen, dass bereits ausgebildete organische Veränderungen sich in so kurzer Zeit erheblich zurückbilden. Ueberhaupt lässt sich nicht ausschliessen, dass auch in den Fällen von einwandsfrei diagnostizierter Erythromelalgie die Gefässveränderungen aufweisen — wenn auch so geringfügige —, dass sie sich klinisch nicht nachweisen lassen. Jedenfalls sind bei den Fällen, bei denen post morten oder intra vitam die mikroskopische Untersuchung der Gefässe vorgenommen werden konnte, stets Gefässveränderungen gefunden worden, auch wenn klinische Anhaltspunkte dafür nicht vorlagen.

In den erwähnten Fällen konnten die atherosklerotischen Störungen bereits zu der Zeit, als die Erythromelalgie zur Beobachtung kam, klinisch mit Sicherheit festgestellt werden. In einem weiteren Falle von Lannois et Porot (1903) konnte erst im letzten Jahre vor dem Tode der Patientin aus dem Auftreten von gangränösen Stellen auf eine Atherosklerose geschlossen werden.

Hier handelt es sich um eine 55jährige, nervöse, reizbare Frau, die 14 Jahre vor ihrem Ende Röte und Schwellung der Finger der linken Hand besonders des Zeigefingers bemerkte. Die Erscheinungen schritten allmählich auf den Handrücken fort. Die Haut war rot, gespannt, abschuppend. Nach elf Jahren erhebliches Stärkerwerden der Erscheinungen an der befallenen linken Hand. Ein Jahr darauf plötzlich Lähmung der linken oberen Extremität und nach einigen Wochen Lähmung des linken Beines. Spastische Parese der linken Seite. Keine Fazialisparese, Sensibilität intakt. Hypertrophie des Herzens und Albuminurie. Die Finger der linken Hand sind geschwollen, leuchtend rot, sonst ist die Haut der Hand bis zur unteren Hälfte des Vorderarms violett mit roten Flecken, glatt, trocken und glänzend. Es bestehen spontane Schmerzen. Die linke Hand fühlt sich wärmer an als die rechte. Neue Untersuchung 1902: Hand geschwollen, feucht, violett, fast schwarz, kalt, schmerzhaft, starke Schmerzen an den Füssen. An den ersten drei Zehen und am Aussenrande des Fusses gangränöse Stellen.

Albumen. Es stellten sich im weiteren Verlauf epileptiforme Anfälle ein. Exitus Anfang Dezember 1902. Anatomische Untersuchung: Tuberculosis pulmonum. Hypertrophie des Herzens, Atheromatose der Aorta. Keine besonders schwere Veränderungen der Arterien der Hirnbasis, mehrfache Erweichungsherde in der rechten Hemisphäre.

Dass in dem aufgeführten Falle ein ursächlicher Zusammenhang der Atherosklerose mit der Erythromelalgie besteht, ist kaum anzunehmen. Auch Cassirer wendet sich gegen diese Annahme: „Hier bestanden gegen Ende des Lebens zwar deutliche Erscheinungen der Atherosklerose, aber die Erscheinungen der Erythromelalgie sind viele Jahre vorausgegangen, so dass ein enger Zusammenhang, bezw. Abhängigkeit der Symptome der Erythromelalgie von der Atherosklerose nicht ohne weiteres angenommen werden kann."

Es erübrigt nun noch, auf die Fälle einzugehen, bei denen auch klinisch, bevor die Erkrankten zur Sektion kamen und die anatomische Untersuchung der Gefässe ausgeführt werden konnte, stets eine Alteration der Gefässwände im Sinne der Atherosklerose festgestellt wurde. So bei dem viel zitierten zweiten Fall von Auerbach, der einen 46jährigen Bauschreiner betrifft. Im Jahre 1870 hatte sich der Kranke, bei dem zudem eine Tabes dorsalis diagnostiziert wurde, den rechten Fuss erfroren. Im Winter 1874/75 trat starkes Jucken und Flimmern im ganzen rechten Fuss auf, besonders auf dem Fussrücken. An diese Parästhesien schlossen sich bald mächtige Schmerzen, die den Eindruck lanzinierender Schmerzen erweckten und auch im linken Bein sich einstellten. Sie waren in hohem Grade vom Witterungswechsel abhängig. Im weiteren Verlauf steigerten sich die Schmerzen im rechten Bein erheblich. Am heftigsten waren sie immer des Nachts, so dass der Patient keine Nacht länger als höchstens 2—3 Stunden schlafen konnte. 1878 haben sich die ersten Anfänge der Erythromelalgie bemerkbar gemacht. Es trat ein sehr lästiges Hitzegefühl und Rötung des rechten Fusses auf, zuerst an der Ferse. Die Art der Schmerzen sei ebenso wie die Rötung und Schwellung des rechten Fusses seit 1878—1893 mit geringen Unterbrechungen stets die gleiche gewesen: Brennen, Stechen im ganzen rechten Fuss, besonders in der Sohle. Dasselbe in der Muskulatur des rechten hinteren Oberschenkels, „wie wenn ein Messer hineingestochen, herumgedreht und wieder herausgezogen würde". Ausserdem bestehen von Zeit zu Zeit (aber viel seltener als rechts) dieselben Schmerzen im linken Oberschenkel. Befund: Der ganze rechte Fuss ist vorne bis zur Knöchelgegend blaurot gefärbt. Hinten erstreckt sich die Rötung bis zur Mitte des Unterschenkels. Er ist in toto erheblich geschwollen und sieht wie gedunsen aus. Fingereindrücke

bleiben auf dem Fussrücken bestehen. Die Haut ist gespannt und fühlt sich zuweilen sehr heiss an. Es besteht keine besondere Druckempfindlichkeit. Berührungs-, Temperatur- und Schmerzempfindung sind völlig normal. Der Fuss ist nach längerer Horizontallage weniger rot, noch weniger nach Anwendung kalter Fussbäder. Die Röte verliert sich, aber nur momentan auf Druck. Die Zehenhaut ist verdickt, besonders an den Endphalangen. Die andere Teile der Zehen, besonders die Ränder nässen und sind mit kleinen Rissen durchsetzt. Die nässenden Stellen sind scharf abgegrenzt, so dass es den Eindruck macht, als seien sie nur durch den Druck der angrenzenden Zehen erzeugt. Die Nägel sind alle ergriffen, die Matrixränder nässen zum Teil. Die Nägel der 1., 2., 3. Zehe sind von gestreiften parallelen Rissen durchsetzt, während die der 4. und 5. ganz brüchig sind. Die tibiale Seite des Grosszehennagels ist ulzeriert, obwohl sie in anscheinend ganz gesundem Matrixgewebe liegt. Eine erbsengrosse Ulzeration befindet sich mitten auf dem Knöchel. Anatomische Untersuchung: „Was die Gefässe anbetrifft, so war die Media und Intima, auf welche ganz besonders geachtet wurde, etwas verdickt. Aber dieser Befund war rechts und links gleichmässig vorhanden und war wohl auch ein dem Alter des Patienten entsprechender."

Einen ähnlichen Befund wies der Fall von Hornowski und Rudzki auf, der ein 30jähriges Mädchen mit Katatonie betraf. Die Sektion ergab in den Blutgefässen der Vola manus und der Füsse deutliche, auf Verkrümmungen und Zerreissungen der sogenannten Dürkschen Fasern beruhende Alteration.

Bemerkenswert für die Frage der Atherosklerose sind des weiteren 3 Fälle von Erythromelalgie, die von Shaw beschrieben und mikroskopisch untersucht wurden. In allen 3 Fällen fanden sich Veränderungen der Gefässe, besonders Verdickungen der Intima.

Wenngleich auch bei allen Fällen von Erythromelalgie atherosklerotische Störungen gefunden worden sind, so scheint doch, wie wir bereits hervorgehoben haben, ein ursächlicher Zusammenhang zwischen den beiden Erkrankungen nicht zu bestehen. Es ist vielmehr anzunehmen, dass die Erythromelalgie ein selbständiges Krankheitsbild darstellt, und dass die Atherosklerose, soweit sie eine allgemeine ist, nur gleichsam einen Nebenbefund darstellt. In den Fällen freilich, in denen die Atherosklerose eine lokale ist, muss daran gedacht werden, wie es auch von Dehio behauptet und durch Versuche wahrscheinlich gemacht wurde, dass die dauernde Gefässerweiterung, die bei Erythromelalgie Regel ist, infolge der isolierten Verminderung des arteriellen Gefässtonus zur Verdickung der Gefässwand, ähnlich der atherosklerotischen führen kann. Auch sonst scheint das Auftreten der

Erythromelalgie nicht an bestimmte Bedingungen gebunden zu sein. Mann und Frau werden ziemlich gleichmässig befallen, auch das Lebensalter lässt keinerlei Beziehung zu dem Auftreten der Erkrankung erkennen. Ebenso wenig kommt der Beschäftigung ein Einfluss auf die Erythromelalgie zu. Zwar haben einige Autoren behauptet, dass der Beruf bedeutungsvoll sei, und dass z. B. Schneider besonders häufig von der Erkrankung befallen werden, da sie bei ihrer Arbeit mit gekreuzten Beinen sitzen, und dass aus dem gleichen Grunde die ersten Störungen sich bei ihnen an den Füssen bemerkbar machen. Diese Annahme hat wenig Wahrscheinlichkeit für sich; so sind z. B. bei unserem Fall, der auch Schneider ist, die Hände zuerst von der Erkrankung ergriffen worden und bei weitem stärker affiziert als die erst viel später befallenen Füsse. Auch thermische Schädlichkeiten, Nässe, Kälte, übermässige Hitze können als Gelegenheitsursachen nicht herangezogen werden. Auffällig ist freilich, dass relativ häufig rheumatische Beschwerden in der Anamnese von Kranken mit Erythromelalgie erwähnt werden, wie auch in unserem Fall die mit Beulenbildung einhergehenden Kopfschmerzen als „Schwielenkopfschmerzen“ rheumatischen Ursprungs vielleicht zu deuten sind. In anderen Fällen hingegen sind rheumatische Beschwerden niemals aufgetreten, und es ist auch nicht ersichtlich, warum die Erythromelalgie, wenn sie wirklich rheumatisch bedingt wäre, eine so seltene Erkrankung darstellt. Die Frage nach der Aetiologie ist und bleibt zunächst noch dunkel. Es sind die verschiedensten Erkrankungen der verschiedensten Organe wie auch des Zentralnervensystems funktionell wie auch organisch gelegentlich als komplizierend beschrieben worden. Ihnen kommt eine besondere Bedeutung nicht zu. Auch lässt sich nicht sagen, dass es besonders schwächliche oder psychopathische Menschen seien, die für die Erythromelalgie prädestiniert sind. Wenn nun aber auch über Ursache und Entstehung der Erythromelalgie nichts bekannt ist, so machen es doch die Symptome in hohem Grade wahrscheinlich, dass es sich um eine Erkrankung des Gefässnervensystems, d. h. des sympathischen Systems handelt. Diese Ansicht vertritt auch Cassirer und ebenso Senator, indem er ausführt, dass es sich bei der Erythromelalgie um eine Paralyse der Vasokonstriktoren bzw. um einen Spasmus der Vasodilatatoren handelt. Diese Auffassung wird durch die therapeutisch günstige Beeinflussung unseres Falles mit Adrenalin gestützt. Bei künftigen Beobachtungen muss ein besonderer Wert gerade auf die Untersuchung des Gefässnervensystems sowie der Nebennieren und der übrigen Organe mit innerer Sekretion gelegt werden. In Sonderheit wäre es wichtig, anatomische Untersuchungen hierüber anstellen zu können. Erst in einem Fall, der von Hornowski

und Rudzi beschrieben ist, wurden dahingehende Untersuchungen post mortem angestellt, Untersuchungen, die eine Reihe bemerkenswerter Ergebnisse zeitigten. Es fand sich nämlich bei ihrem Fall eine grosse Anzahl von chromaffinen Zellen in den sympathischen Ganglien, wie auch in der Marksubstanz der Nebennieren. Die Zellen waren durch Chromsalze sehr dunkel pigmentiert, die Nebennieren waren gross und schwer, die Marksubstanz sehr breit.

Zum Schlusse danke ich Herrn Prof. Dr. E. Meyer für die gütige Ueberlassung des Falles, sowie Herrn Privatdozent Dr. Klieneberger für die liebenswürdige Unterstützung bei meiner Arbeit.

Literaturverzeichnis.

Cassirer, Die vasomotorisch-trophischen Neurosen, eine Monographie. 2. Aufl. Berlin 1912, woselbst die gesamte bis 1912 erschienene Literatur eingehend behandelt ist, und wo sich ein ausführliches Literaturverzeichnis findet, auf das ich hiermit verweise.

Ferner im einzelnen:

Auerbach, Ueber Erythromelalgie. Deutsche Zeitschr. f. Nervenheilk. 1897. XI. H. 1 u. 2.

Bernhardt, Ein Fall von Erythromelalgie. Berl. klin. Wochenschr. 1892. S. 1129.

Dèhio, Ueber Erythromelalgie. Berliner klin. Wochenschr. 1896. Nr. 37.

Eulenburg, Ueber Erythromelalgie (Autoreferat). Neurol. Zentralbl. 1893. S. 657.

Götte, Ein eigentümlicher Fall von Erythromelalgie. Inaug.-Dissertation. Leipzig 1901.

Weimann, Zwei Fälle von akuter Erythromelalgie. Berliner klin. Wochenschr. 1896. S. 1135.

Kast, Ein Fall von Erythromelalgie. Deutsche med. Wochenschr. 1902. Vereinsbeil. S. 263.

Lewin und Benda, Ueber Erythromelalgie. Berl. klin. Wochenschr. 1894. S. 53.

Pezzoli, Ein Fall von Erythromelalgie. Wiener klin. Wochenschr. 1896. Nr. 53.

G. A. Moléen, Erythromelalgia. Ref. Neurol. Zentralbl. 1912. S. 1386.

Sachs und Wiener, Die Erythromelalgie. Deutsche Zeitschr. f. Nervenheilk. XV. S. 286.

Schmidt, Erythromelalgie. Wiener klin. Wochenschr. 1902. S. 162.

Senator, Ueber Erythromelalgie. Berliner klin. Wochenschr. 1892. S. 1127.

Taubert, Erythromelalgie. Deutsche med. Wochenschr. 1903. Nr. 3.

Lebenslauf.

Geboren am 9. August 1888 zu Palmnicken, Kreis Fischhausen, als Sohn des Kaiserl. Postamts-Vorstehers Gustav Schirmacher, besuchte ich von Ostern 1898 das Königl. Friedrichs-Kollegium zu Königsberg i. Pr., welches ich Ostern 1907 mit dem Zeugnis der Reife verliess. Ich studierte an der Albertus-Universität zu Königsberg i. Pr. zuerst die Rechte, seit Michaelis 1907 ebendaselbst Medizin. Ostern 1910 bestand ich hier die ärztliche Vorprüfung und beendete hier im Januar 1913 das medizinische Staatsexamen.

Während meiner Studienzeit besuchte ich die Vorlesungen und Kurse der Herren:

Borchardt, Braatz, Braun, Brückner, R. Cohn, Draudt, Ellinger, Falkenheim, Frangenheim, Friedrich, Gerber, Goldstein, Heller, Henke, Hermann, Hilbert, Hofbauer, Jaffe, Joachim, Kisskalt, Krückmann, Lichtheim, Link, Lissauer, Meyer, Payr, Puppe, Sachs, Samter, Schmidt, Scholtz, Schreiber, Stenger, L. Stieda, Streit, Weiss, Winter, Wreede, Zander.

Allen diesen meinen hochverehrten Lehrern spreche ich meinen ergebenen Dank aus.